

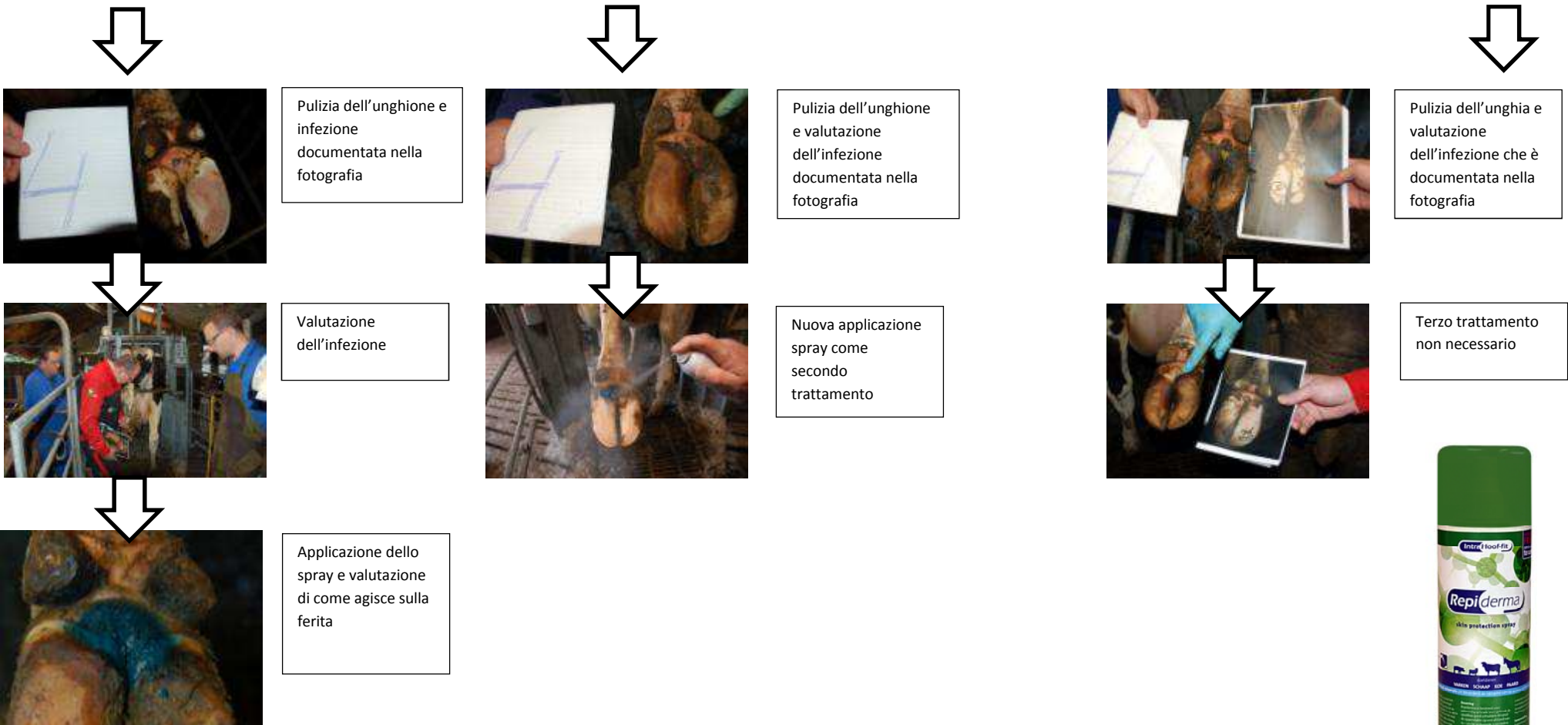
Valutazione visiva (qualitativamente) del trattamento con REPIDERMA

Questo trattamento è la prima esperienza con osservazione diretta, finalizzata a misurare e giudicare l'efficacia di REPIDERMA. Sono state trattate le infezioni DD: lesioni M1 e M2.

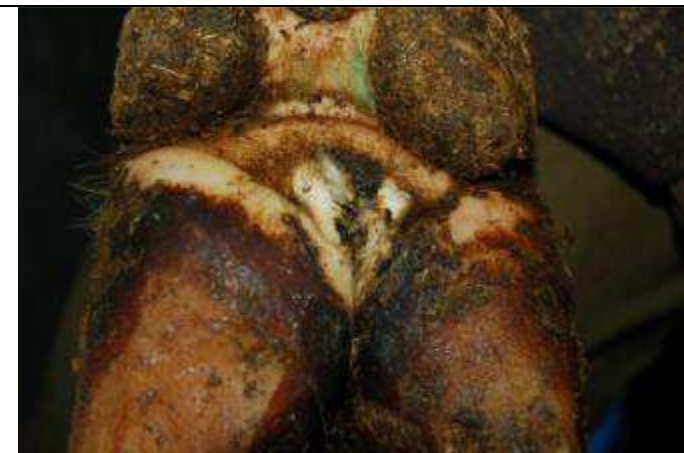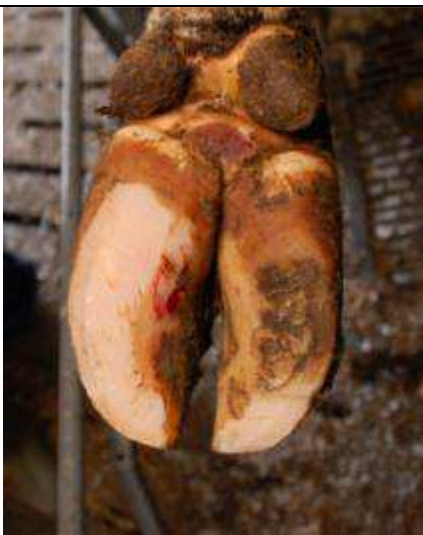Allevamento: Ruurhoeve Hoogeloon, The Netherlands
 Tecnico: Corné Ansems
 Partecipazione di: Intracare e RRC
 Periodo di prova: dal 31 luglio 2012 al 10 agosto 2012
 Prodotto: REPIDERMA

Metodologia del trattamento:

Giorno 0	Giorno 3	Giorno 10
Pulizia dell'unghia + spray (primo trattamento)	Prima valutazione + spray (secondo trattamento)	Valutazione finale



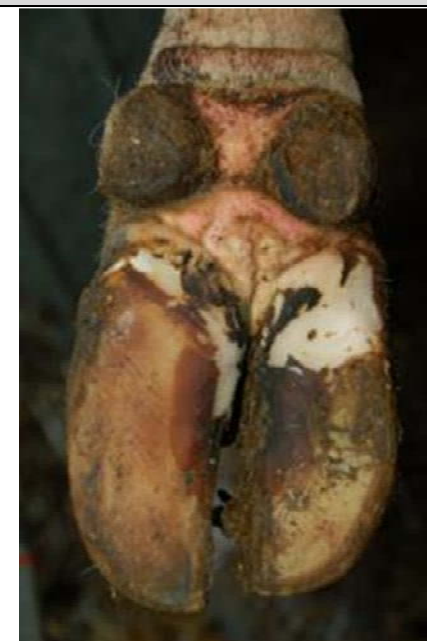
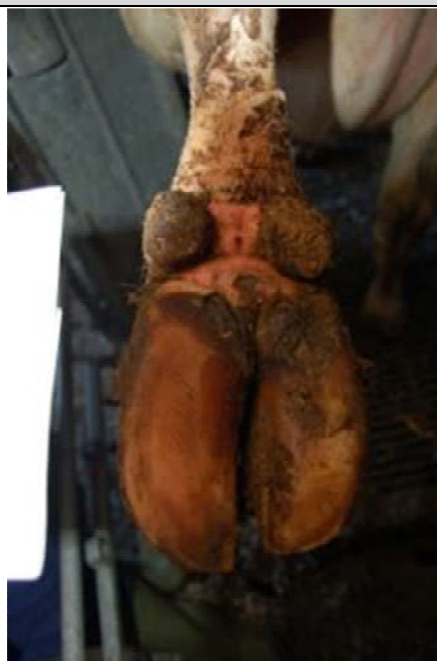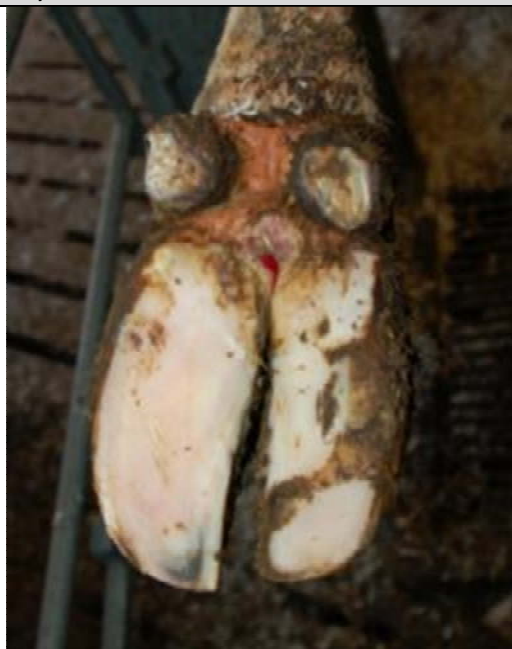
Trattamento effettuato il 31/07/2012	Primo controllo dopo tre giorni il 03/08/2012	Secondo controllo dopo 10 giorni il 10/08/2012
<p data-bbox="91 240 338 268">Vacca 906, Giorno 0</p> 	<p data-bbox="745 240 857 268">Giorno 3</p> 	<p data-bbox="1462 240 1574 268">Giorno 10</p> 
<p data-bbox="91 778 315 805">Vacca 25, Giorno 0</p> 	<p data-bbox="745 778 857 805">Giorno 3</p> 	<p data-bbox="1462 778 1574 805">Giorno 10</p> 
<p data-bbox="91 1423 315 1450">Vacca 918, Giorno 0</p>	<p data-bbox="745 1423 857 1450">Giorno 3</p>	<p data-bbox="1462 1423 1574 1450">Giorno 10</p>



Vacca 4, Giorno 0

Giorno 3

Giorno 10



Vacca 6, Giorno 0	Giorno 3	Giorno 10
 A photograph of a cow's hoof at Day 0. The hoof is light brown and appears healthy. A person wearing blue gloves is holding the hoof, and a white paper with a faint drawing is visible in the background.	 A photograph of the same hoof at Day 3. The hoof is significantly darker, appearing almost black, and shows signs of damage and discoloration.	 A photograph of the same hoof at Day 10. The hoof is very dark and shows extensive damage, including a large area of white, necrotic tissue on the sole.