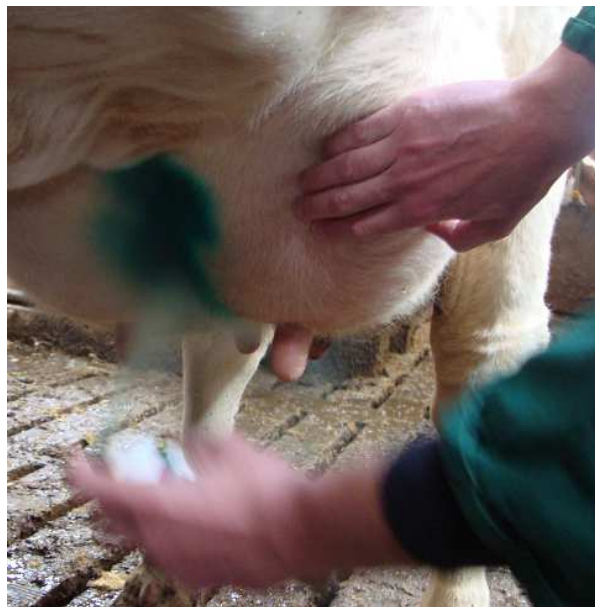

Trattamento della dermatite della mammella con *Repiderma*



Carly Vulders

Harm Vogels

Koos Vis

Intracare BV
Voltaweg 4
5466 AZ Veghel
The Netherlands

T: +31 (0) 413 354105
F: +31 (0) 413 362324
info@intracare.nl

Indice dei contenuti

1	INTRODUZIONE	3
2	EZIOLOGIA	3
2.1	DIFFUSIONE.....	ERRORE. IL SEGNALIBRO NON È DEFINITO.
3	REPIDERMA	4
4	MODALITA' DI AZIONE	ERRORE. IL SEGNALIBRO NON È DEFINITO.
4.1	PROPRIETA' ANTIMICROBICHE DEL RAME	ERRORE. IL SEGNALIBRO NON È DEFINITO.
4.2	PROPRIETA' CURATIVE DEL RAME.....	ERRORE. IL SEGNALIBRO NON È DEFINITO.
4.3	PROPRIETA' CURATIVE DELLO ZINCO	5
4.4	RAME E ZINCO CHELATI.....	5
5	MATERIALI E METODI	ERRORE. IL SEGNALIBRO NON È DEFINITO.
6	RISULTATI	ERRORE. IL SEGNALIBRO NON È DEFINITO.
6.1	RISULTATI OTTENUTI NEI PAESI BASSI	7
6.2	RISULTATI OTTENUTI IN CANADA.....	8
7	EFFETTI COLLATERALI	ERRORE. IL SEGNALIBRO NON È DEFINITO.
8	CONCLUSIONI	9
9	SCHEMA DI SINTESI DEL TRATTAMENTO	9
10	BIBLIOGRAFIA	ERRORE. IL SEGNALIBRO NON È DEFINITO.

1 Introduzione

La dermatite ulcerosa della mammella (indicata prossimamente con l'acronimo DUM) è una necrosi della pelle caratterizzata da cattivo odore, con una lesione di circa 2-10 cm di diametro situata al margine del solco craniale tra i due quarti cranici, anche se può essere al centro dei quattro quarti. Più comune nelle primipare, può essere presente in tutte le fasi di lattazione e anche in asciutta. Batteri anaerobi patogeni sono stati individuati su tali lesioni.

2 Eziologia

Pur essendo una dermatite nota nel settore, è tuttavia relativamente poco descritta nella letteratura veterinaria. Finora, l'eziologia e il trattamento di DUM sono sconosciuti o deludenti. Quello che può essere affermato è che i tratti caratteristici della DUM, prevedono un aspetto umido della lesione, necrosi della pelle e un cattivo odore. Le aree maleodoranti da essudazione sono conseguenti alla pressione della pelle in necrosi. Tale patologia colpisce più comunemente la mammella laterale sulla linea mediana ventrale immediatamente adiacente al setto mediano della parte anteriore della mammella. La pressione sulla necrosi è aggravata dall'attrito della lesione stessa e dal movimento della mammella. La pelle abrasa trasuda siero, che porta ad una dermatite umida. Infine, batteri anaerobi come *Fusobacterium necrophorum* e *A. pyogenes* invadono la ferita e propagano la necrosi nei tessuti circostanti.

2.1 Diffusione

Nel 2011 la Società GD Deventer indagò per comprendere la causa di un gran numero di decessi in 20 aziende lattiero-casearie Olandesi. Furono esaminate in totale 1.143 vacche. Nell'85 per cento delle aziende controllate si era verificato il problema della DUM. Il livello di diffusione nelle aziende era tra 0,0% e 14%. Un aspetto interessante della pubblicazione era che nessuna delle terapie usate (*CTC spray*, *Naxcel* e *Tylan*) erano risultate efficaci.

Uno studio condotto da Warnick nel 2002, ha esaminato la DUM in America. In totale sono stati esaminati 1.597 vacche Holstein. Dei 1.597 bovini esaminati, 280 (18%) avevano questo tipo di dermatite. Questo studio suggerisce che le vacche possono avere fenomeni di dermatite mammaria in qualsiasi fase della lattazione (anche in asciutta), ma che le lesioni sono più comuni nelle vacche più anziane.

3 Repiderma

Repiderma contiene due principi attivi in forma spray. Entrambi i componenti sono necessari in quanto hanno un effetto clinico diverso e quindi forniscono un meccanismo a due vie per un trattamento efficace della pelle: lo zinco è impiegato principalmente per il suo effetto sulla riparazione delle ferite e il rame è impiegato principalmente per le sue proprietà antimicrobiche. Il rame ha anche un effetto sulla riparazione della ferita ma con un diverso meccanismo di azione rispetto allo zinco. In questo modo Repiderma agisce in duplice modo intervenendo direttamente sulla causa della malattia (infezione batterica) e sulla stimolazione della guarigione della lesione epidermica.

4 Modalità d'azione

4.1 Proprietà antimicrobiche del rame

Le proprietà battericide del rame sono note da molti anni. E' stato usato come disinfettante per uso veterinario e nell'industria alimentare. Il Solfato di rame, per esempio, è stato usato per molti anni come disinfettante nei pediluvi per bovini (Epperson e Midla, 2007). Il Rame a basse concentrazioni è necessario agli organismi viventi compresi i batteri. A concentrazioni più elevate ha invece una funzione battericida o batteriostatica. Questi effetti possono essere causati da meccanismi differenti compresi la sostituzione di ioni essenziali e bloccaggio dei gruppi funzionali delle proteine, inattivazione di enzimi, produzione di radicali liberi da idroperossido e alterazioni dell'integrità della membrana (Faúndez, 2004).

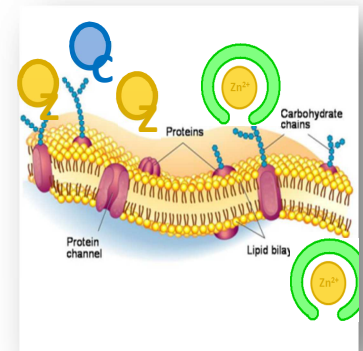
4.2 Proprietà curative del rame sulle ferite

Oltre agli effetti battericidi e batteriostatici in precedenza menzionati, il rame ha anche un effetto nella riparazione delle ferite (Sen, 2002). Una fase importante nella guarigione delle ferite è l'angiogenesi (la formazione di nuovi vasi sanguigni). Questo processo è prevalentemente stimolato dal fattore di crescita vascolare endoteliale (VEGF , Stefanini, 2008). L'espressione del VEGF è rame sensibile: quando Cu^{2+} è applicato a livello topico la guarigione della ferita è più veloce.

Un altro effetto dell'uso topico di Cu^{2+} , oltre alla guarigione accelerata, è la riduzione delle ferite cutanee nell'uomo (Sen, 2002). Gli autori hanno quindi concluso che le terapie a base di rame sono un valido approccio per la guarigione delle ferite cutanee.

4.3 Proprietà curative dello zinco sulle ferite

Lo zinco è un elemento essenziale sia per gli animali che per gli esseri umani. Serve come co-fattore in numerosi sistemi di trascrizione e sistemi enzimatici tra cui la matrice zincodipendente *metalloproteinasi* che aumenta l'autoproduzione e la migrazione dei cheratinociti durante la riparazione delle ferite (Lansdown, 2007). Lo Zinco conferisce resistenza all'apoptosi epiteliale tramite citoprotezione contro le specie batteriche sensibili all'ossigeno e contro le tossine batteriche attraverso l'attività antiossidante delle metallotioneine ricche di cisteina.



La carenza di zinco primaria o secondaria, può causare cambiamenti patologici e ritardare la guarigione delle ferite. La somministrazione topica di zinco sembra essere più efficace rispetto alla terapia orale a causa della sua azione nel ridurre le infezioni e il materiale necrotico attraverso sistemi di difesa locali e attività collagenolitica, ed il rilascio continuo di ioni zinco che stimolano l'epitelizzazione della ferita (Lansdown, 2007).

4.4 Rame e Zinco chelati

Spesso rame e zinco sono utilizzati in forma inorganica (es. solfato di rame, cloruro di zinco, ecc). In Repiderma invece rame e zinco sono impiegati in complessi organici chelati. Questo consente una penetrazione più profonda nelle cellule/strati epiteliali, che dà luogo ad una migliore efficacia del prodotto poichè le malattie infettive sono spesso presenti anche negli strati più profondi della pelle. Questa migliorata efficacia è stata dimostrata in diverse prove pratiche sul campo.

5 Materiali e Metodi

Azienda Agricola 1: *Toon van de Ven, Hooghoutseweg 23, 5074 NA Biezenmortel, the Netherlands*

Numero di animali trattati con Repiderma: 4

Schema di trattamento: il primo giorno è stato somministrato 2 volte, poi una volta al giorno durante le due settimane successive.

Razza: Frisona

Azienda Agricola 2: *Lloyd Vandenberg, Lloyd Vandenberg Dairy Ltd, Coalhurst, AB T0L 0V0, Canada*

Numero di animali trattati con Repiderma: 1

Allevamento in Stalla: vacche sempre in stalla, sistema di veicolazione del letame a raschietto, 100 capi in lattazione e vacche in asciutta.

Schema trattamento:

Nei giorni 0, 1, 2 il trattamento è stato effettuato utilizzando la gabbia per il trattamento unghioni. La pelle è stata tenuta aperta per ottenere la copertura ottimale (foto sottostante).

Nei giorni 3, 4, 5: l'animale è stato trattato in un locale specifico e la pelle non è stata tenuta aperta durante la spruzzatura del prodotto.

Nei giorni 8, 9, 10, 11, 12, 14: la ferita è stata trattata sempre nell'ambiente precedente e la pelle è stata mantenuta aperta per ottimizzare la copertura.

Il giorno 15: la ferita è stata ispezionata nella gabbietta



Foto 1. T. van de Ven at Biezenmortel con suo figlio

6 Risultati

6.1 Olanda :Risultati ottenuti

Delle quattro vacche trattate, tre capi sono guariti e il quarto è guarito all'80 per cento. Inoltre, questo allevatore ha sperimentato altri trattamenti che si sono rivelati non efficaci. Ha utilizzato CTC-spray e Zinco Spray, senza ottenere risultati o con un minimo miglioramento che è scomparso non appena si è interrotto il trattamento.

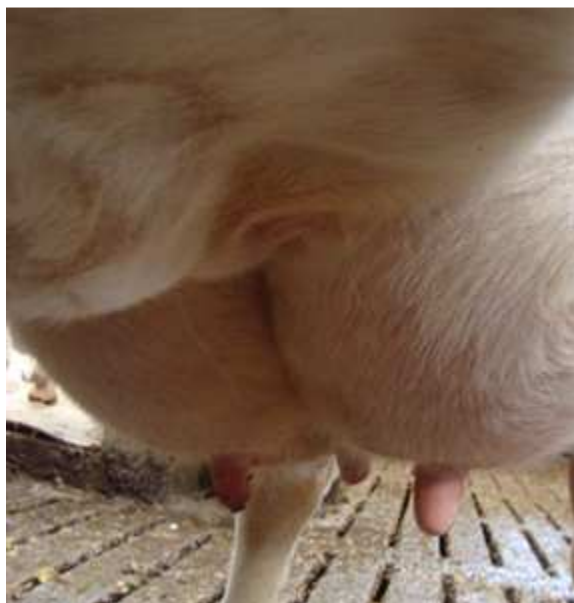

Foto 2. Vacca affetta da DUM, non visibile direttamente

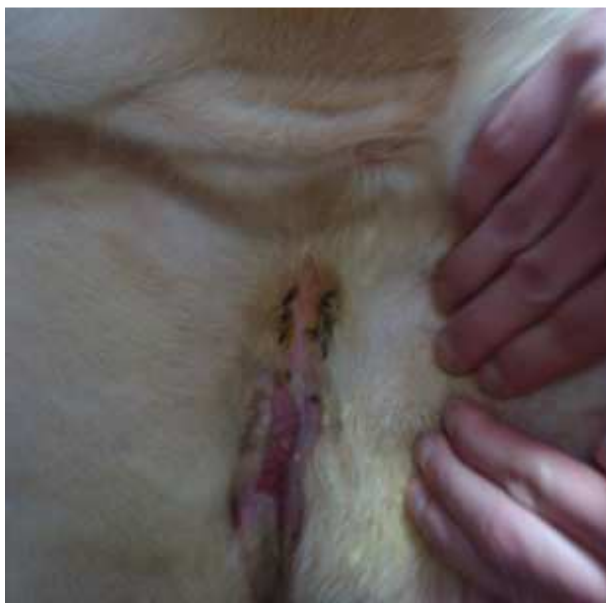

Foto 3. Quando le mammelle sono separate diventa evidente la lesione della pelle

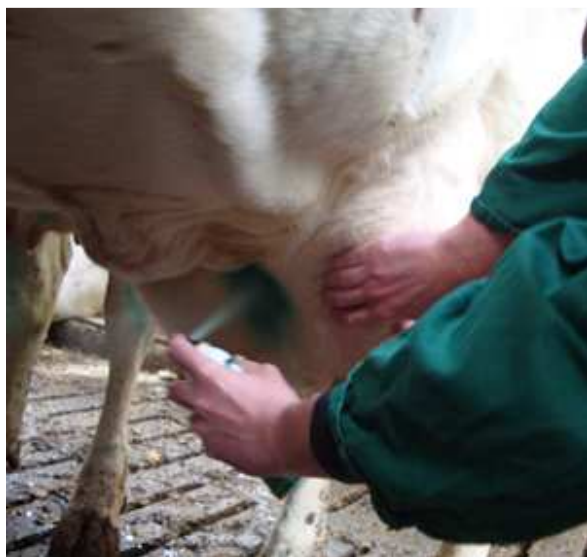

Foto 4. Repiderma ha una facile applicazione spruzzando il prodotto nella ferita tenuta aperta con una mano.

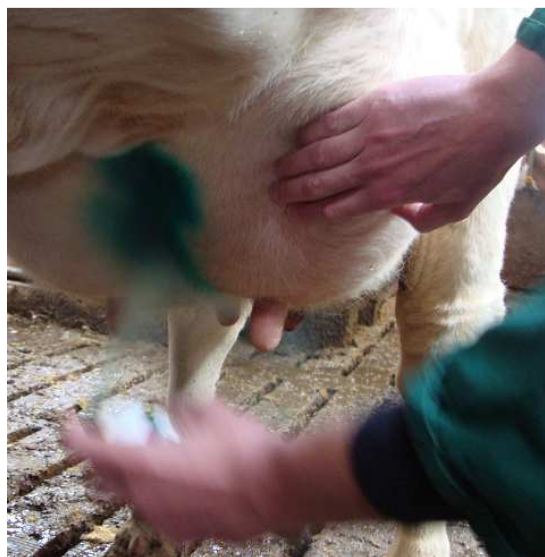

Foto 5. Il colore aggiunto a Repiderma indica chiaramente la zona trattata.

6.2 Risultati ottenuti in Canada

Nonostante la ferita fosse molto grave un trattamento intensivo con Repiderma ha guarito la ferita. Il giorno 7 venne pulita la ferita prima del nuovo trattamento poichè una crosta di nuova formazione aveva cominciato a sanguinare di nuovo.

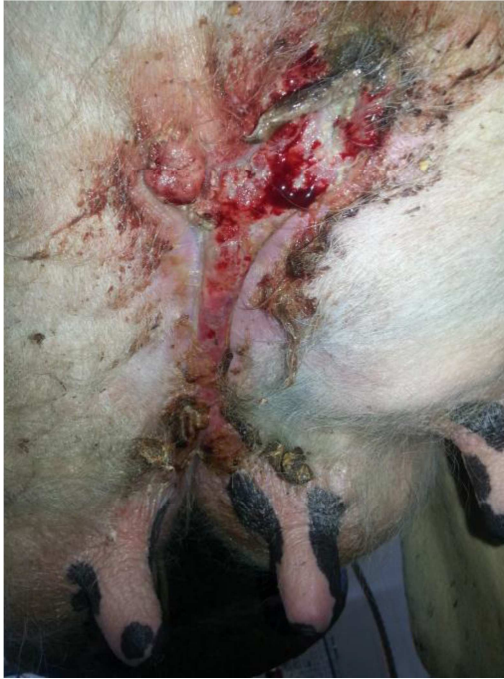

Foto 6. Giorno 0, 6 maggio 2013

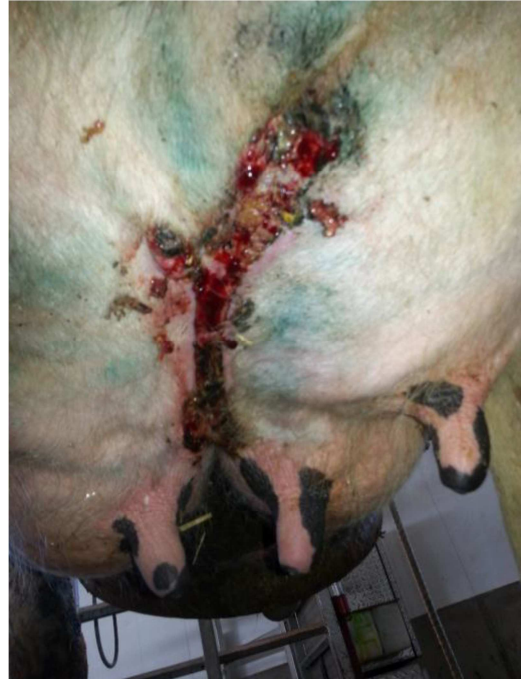

Foto 7. Giorno 7, 13 maggio 2013

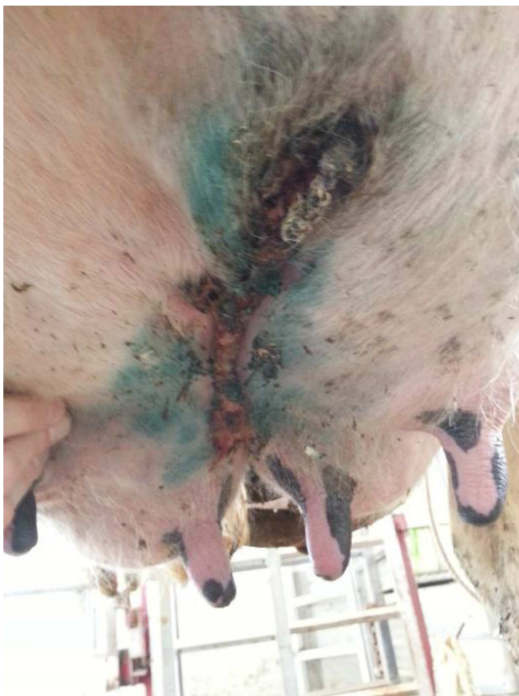

Foto 8. Giorno 15, 21 maggio 2013

7 Effetti collaterali

Nessun effetto collaterale è stato riportato sulle vacche trattate.

ATTENZIONE : Repiderma non ha alcun periodo di sospensione.

8 Conclusioni

Repiderma può essere usato per il trattamento della DUM, tenendo presente che la lesione potrebbe essere grave e quindi richiedere un trattamento di una o due settimane.

Il trattamento di DUM può essere eseguito anche nella zona di mungitura, poiché Repiderma non ha tempo di sospensione e quindi non interferisce sulla qualità del latte.

9 Schema di sintesi del trattamento

Applicazione giornaliera alla mattina e alla sera.

In relazione al tipo di lesione, il trattamento giornaliero potrebbe durare fino a due settimane.

Ogni volta che si applica Repiderma, verificare che la ferita sia coperta correttamente.

10 Bibliografia

Beattie, K.G. and D.J. Taylor. 2000. An investigation into intertrigo (necrotic dermatitis or 'Foul Udder') in dairy cows. *J. Brit. Cattle Vet. Assoc.* 8, 377-380.

Foster AP. Staphylococcal skin disease in livestock. *Veterinary Dermatology* 2012; 23:342-e63

Roy C et al. Investigation of the etiology of udder-thigh dermatitis in French dairy cattle. *The Veterinary Journal* 2012;193:274-276

Warnick, L.D., D. Nydam, A. Maciel, C.L. Guard, and S.E. Wade. 2002. Udder cleft dermatitis and sarcoptic mange in a dairy herd. *J. Am. Vet. Med. Assoc.* 2002 jul 15 221, 273-276.